

# Sekundární hojení po L-CHCE

Lenka Fridrichová

Chirurgická klinika 2. LF UK a ÚVN

## NO

- 48letý muž (JH) s nehojícím se defektem po infekci v místě operační rány po laparoskopické cholecystektomii 10/2021

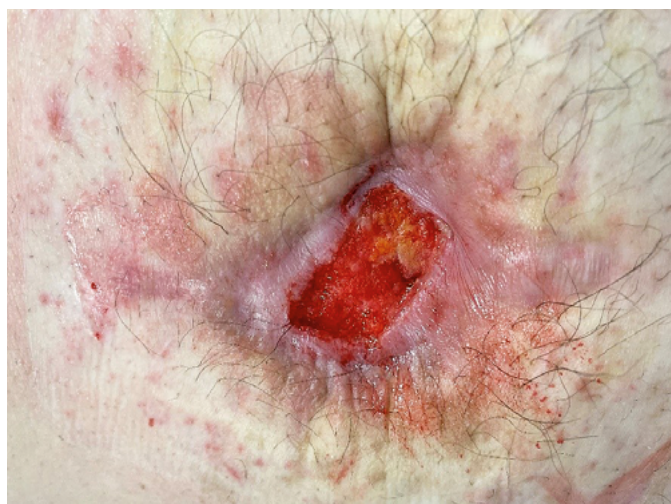## OA

- ischemická choroba srdeční, levostranná kardiální nedostatečnost
- arteriální hypertenze na terapii od 4/2019
- dyslipidemie
- porucha glukozové tolerance (prediabetes)
- FA: antiagregans, statiny, antihypertenziva
- exnikotinizmus, alkohol nepije
- alergie žádné

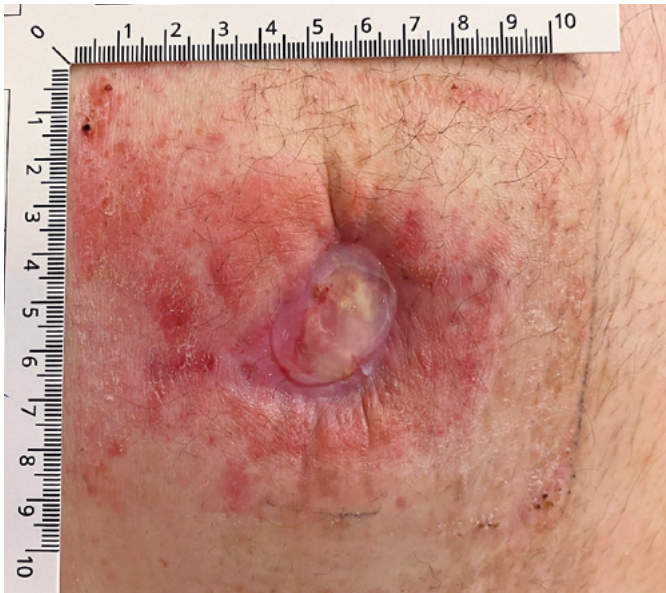## Lokální terapie

Datum	Aplikace / událost	Poznámka
10.-11. 2021	NPWT / každé 3 dny	Celkem 3x pro fasciitidu
11.-12. 2021	HydroClean cavity / denně	Hloubka 3 cm s vlhkou nektrózou
30. 11.-9. 12. 2021	Celkové zhoršení defektu	Hospitalizace pro COVID pneumonii
1.-2. 2022	Braunovidon mast / ob den	Stagnující velikost
3. 3. 2022	1. aplikace Amniodermu, FR, Mepitel One, sterilní čtverce	Vpadlá rána o velikosti 3 cm
7. 3. 2022	Belogent krém do okolí	Mikrobiální ekzém, iritace, zarudnutí
10. 3. 2022	2. aplikace Amniodermu, FR, Mepitel One, PU pěna, folie	Redukce defektu 1,5 cm, alergizace kůže z adheziv krytí
22. 3. 2022	3. aplikace Amniodermu, FR, sterilní čtverce, folie	Reepitelizace defektu
7. 4. 2022	Zhojen	

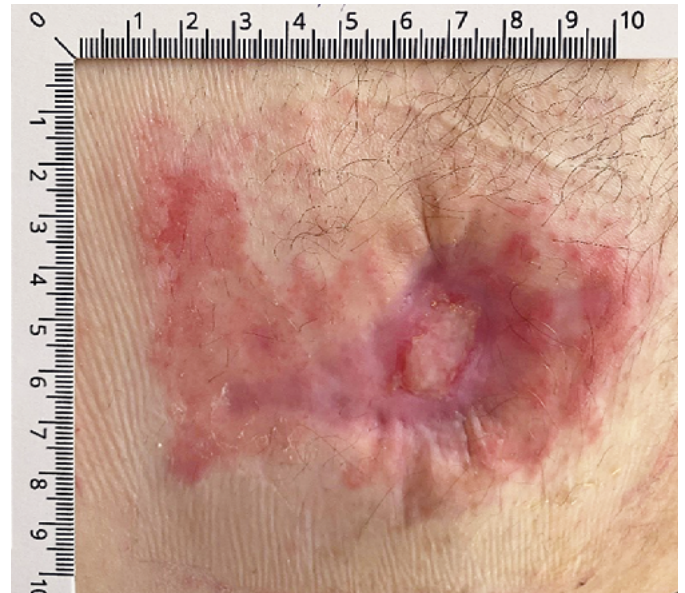
Pozn. FR – fyziologický roztok, NPWT – podtlaková terapie, PU – polyuretan



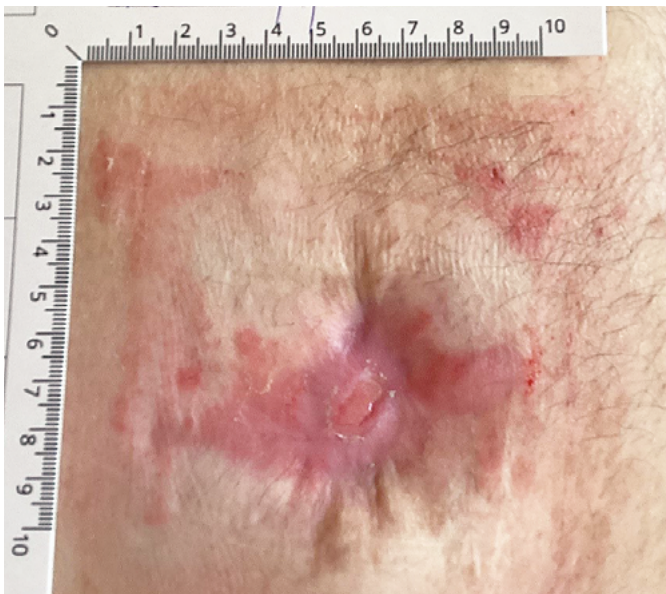- Defekt před 1. aplikací Amniodermu, čistá spodina, iritované okolí, hypertrofické jizvení bez uzavření středu defektu



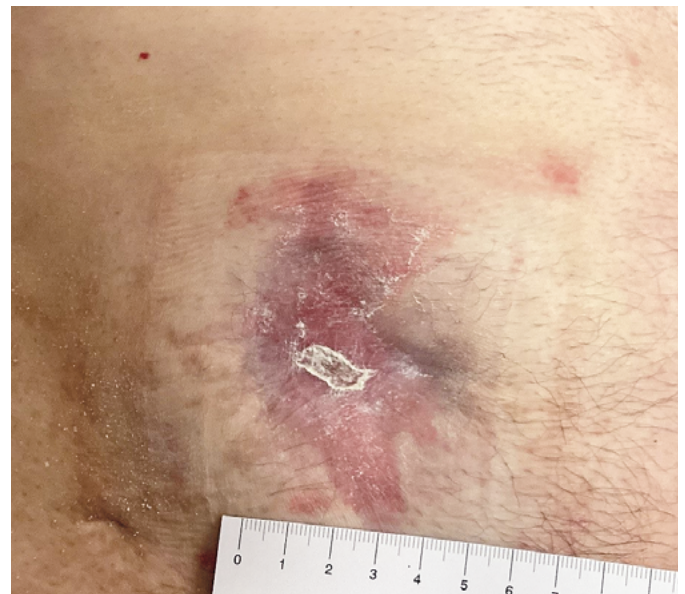◆ Po 1. aplikaci Amniodermu



◆ Po 2. aplikaci Amniodermu, iniciace reepitelizace defektu, kaudálně přetrvávající erytém s iritací okolní kůže



◆ Po 3. aplikaci Amniodermu, reepitelizace defektu



◆ Před dohojením po odpadnutí exfoliovaného strupu; od 7. 4. jen promazávání