

# Hojení per tertiam intentionem

Lenka Fridrichová

Chirurgická klinika 2. LF UK a ÚVN

## NO

- 32 let, žena, bez komorbidit, AA: pyly, trávy, laktóza, FA: Antihistaminika při obtížích.
- 15. 6. 2022 spolujezdkyně při dopravní nehodě (řidič na místě zemřel).
- Polytrauma s dominujícím poraněním hrudníku a břicha:
  - nedislokovaná fisura spodiny přední jámy lební
  - fraktura přední stěny levého maxilárního sinu
  - fraktura oblouku C5 vlevo bez dislokace
  - kompresivní fraktura těla Th12 a fraktury příčných výběžků L3-5
  - lacerace pravé plíce, pneumotorax vpravo, fraktury 9.–12. žebra vpravo
- ruptura bránice
- lacerace pravého jaterního laloku, sleziny, vytržený d. choledochus z pankreatu
- perforace žaludku, duodena a jejunu, kontaminace dutiny břišní
- kontuze pólů obou ledvin
- Monteggia zlomenina vpravo.
- Urgentně operována, následně celkem operována 11krát (viz přehled níže).
- Endoskopicky řešeno krvácení (opich, koagulace, klip) ze stresového žaludečního vředu (Forrest IIa).
- Vysoce komplikovaný průběh: těžká seps (infekty nitrohruční, nitrobřišní, močový) s MODS, dehiscence HJA, infekce v místě operačního výkonu.

## Přehled operací

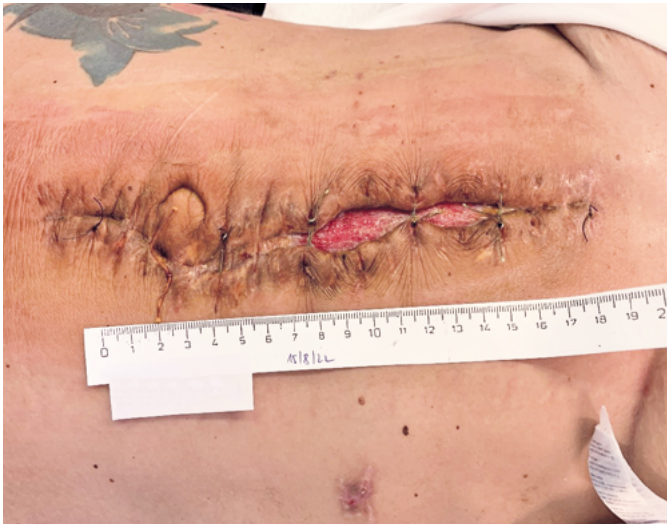| Datum         | Názvy operací   |
|---------------|---|
| 15. 6. 2022   | Splenektomie, levostranná pankreatektomie, sutura žaludku, duodena, jejunu, sutura pravé bránice, hrudní drenáž oboustranně, cholecystektomie |
| 16. 6. 2022   | Revize dutiny břišní, hepaticojejunoanastomóza, drenáž, definitivní sutura  |
| 22. 6. 2022   | Drenáž fluidothoraxu vpravo   |
| 23. 6. 2022   | Revize rány, NPWT – VAC do podkoží  |
| 26. 6. 2022   | Revize, laváž, drenáž, NPWT – VAC laparostoma   |
| 29. 6. 2022   | Revize, laváž, drenáž, laparostoma, COM, hrudní drenáž vlevo  |
| 1.–7. 7. 2022 | Revize, laváž, COM  |
| 10. 7. 2022   | Torakotomie vpravo, pleurektomie, dekortikace dolního laloku, drén, revize dutiny břišní, re-COM  |
| 13. 7. 2022   | Extrakce COM a folie, sutura kůže   |

Pozn. NPWT – podtlaková terapie, VAC – vacuum assisted closure

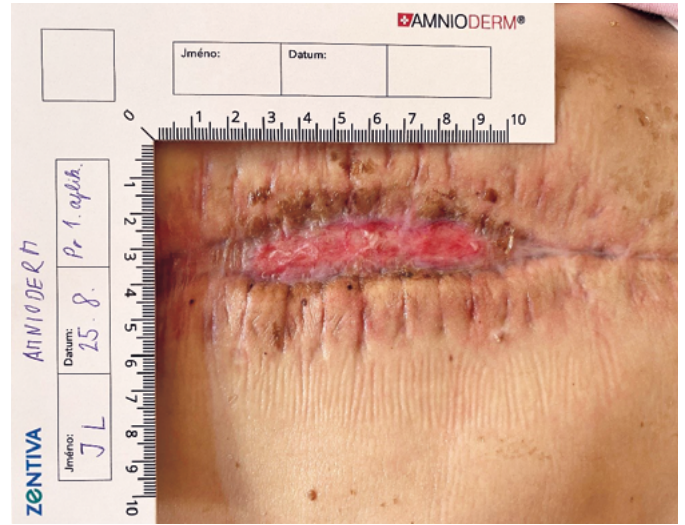
## Lokální terapie

| Datum       | Typ lokální terapie   |
|-------------|---|
| 6. 7. 2022  | Operačně opakovaně NPWT – VAC, COM s výplachy jodovaným povidonem |
| 16. 8. 2022 | Hyiodine, sterilní čtverce  |
| 19. 8. 2022 | 1. aplikace Amniodermu  |
| 25. 8. 2022 | Zvlhčení Amnidoermu   |
| 31. 8. 2022 | 2. aplikace Amniodermu  |
| 4. 9. 2022  | Zvlhčení Amnidoermu   |
| 9. 9. 2022  | Zhojena   |

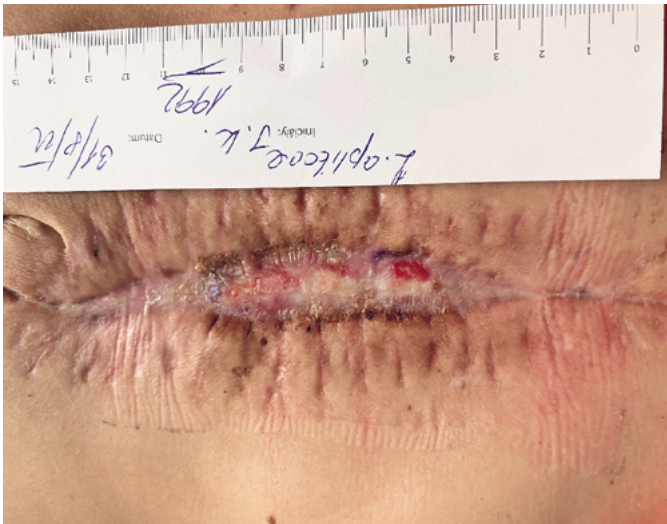## Fotodokumentace



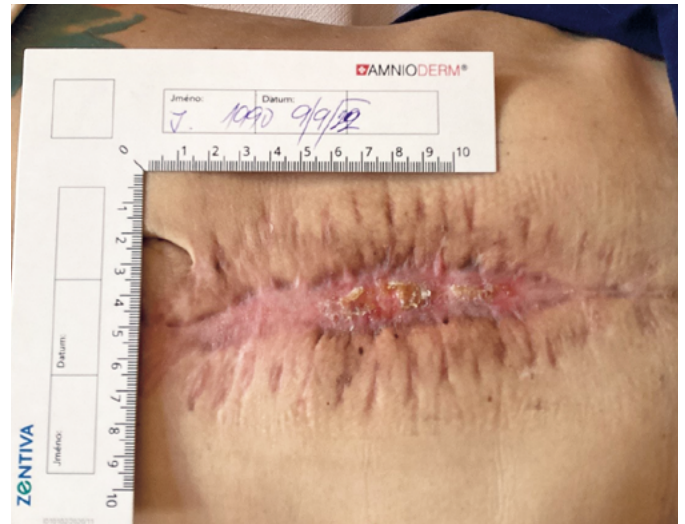◆ Defekt před 1. aplikací Amniodermu, čistá spodina



◆ Po 1. aplikaci Amniodermu, iniciace reepitelizace defektu především z okrajů



◆ Před 2. aplikací Amniodermu



◆ Po 2. aplikaci Amniodermu