

Amnioderm – cesta ke zhojení

Prim. MUDr. Jana Táborská

Podiatrická ambulance, Masarykova nemocnice v Ústí nad Labem

Rok 2012

1/2012

První záchyt defektu na nártu pravé PDK.

Současně zjištěn diabetes II. typu-insulin, ICHDK, klaudikace po 50 metrech, nehmatné pulzace na žádné artérii na PDK.

Stav defektu: Suchá gangrena nabérci, nártu a paty PDK, ojedinělé ostře ohraničené suché nekrozy na prstech a nártu LDK, anestezie I. a IV. prstu vlevo, velikosti v dokumentaci neuvedeny.

4/2012

Aortobifemorální bypass + FP bypass bilat.

Stp. tromboektomií levého raménka bypassu + FP bypass dx., St.p. aspirační pneumonii, St.p. iatrogenním pneumotoraxu vlevo, st.p. hrudní drenáží, stav po respiračním selhání, na ventilaci.

Stav defektu na nártu: Suchá nekróza nártu a paty PDK, velikost neuvedena, převazy defektů s roztokem hypermanganu.

2015

Stav defektu na nártu: velikost 2 x 2 cm

s obnaženými retinákuly nad extenzorovou šlachou palce, spodina vazivová, šedavá, bez granulací kontrola na ambulanci chronických ran **1x za 6–12 měsíců až o roku 2019.**

Převazy provádí pacient doma sám s gely.

2019

9/2019

Pacient odeslán do podiatrie k vybavení speciálními vložkami, převzat do péče, defekt na nártu PDK nezhojen cca 7 let, pacient převazuje doma s Framykoinem, rána stagnuje.

Kontrola nastavena na podiatrii **jednou za 3 týdny.**

Stav defektu: Velikost 2 x 1,5 cm, spodina šedavá, vazivová s obnažením retinákul, zcela bez granulace, pro výraznou sekreci převazy nastaveny s keramickými kuličkami (Cerdac), na ostatních částech nohy již bez defektů

2021

Od roku 2019 – **3/2021 z fáze nekrotické nastartována fáze granulační,** defekt převazován s lipoidními substancemi (Urgoclean, Lomatuel Pro),

s medovými preparáty (Vivamel mřížky, algináty), okysličeným hemoglobinem (Granulox) na konci roku 2021 po 8 letech léčby.

Stav defektu 1/2021: na ploskách bez otlaků, plochonoží příčné, podélná klenba vpravo snížena, vychudlý tuk, polštář, vpravo na nártu zjizvení a již bez obnažení spodiny nad průběhem ext.šlachy, zůstává **defekt 1 x 0,5 cm** s čistou, krvácející spodinou granulací, v niveau.

4/2021 prodělal Covid s oboustranným zánětem plic

Stav defektu: částečné obnažení šedavé spodiny, defekt zvětšen na 2 x 2 cm nad průběhem ext. šlachy, hlubší než původní nález

6/2021 indikován k aplikaci Amniodermu v rámci probíhající studie

1.aplikace Amniodermu 22. 6. obr. č. 1

Stav defektu: Před aplikací – z okrajů patrna epielizace a centrum defektu je s čistou, živou granulací, velikost defektu 2, 4 x 1,8 cm nad průběhem retinákula a ext.šlachy palce

7/2021

po 4.aplikaci přerušena léčba Amniodermem na 2 týdny pro aseptickou meningoencefalitidu s poruchou vědomí

7/2021

5. aplikace:

Stav defektu : Na nártu částečné zjizvení, v jehož středu zmenšen defekt na velikost 1,5 x 0,8 cm – z okrajů patrna epielizace a centrum defektu je s čistou, růžovou spodinou

9/2021

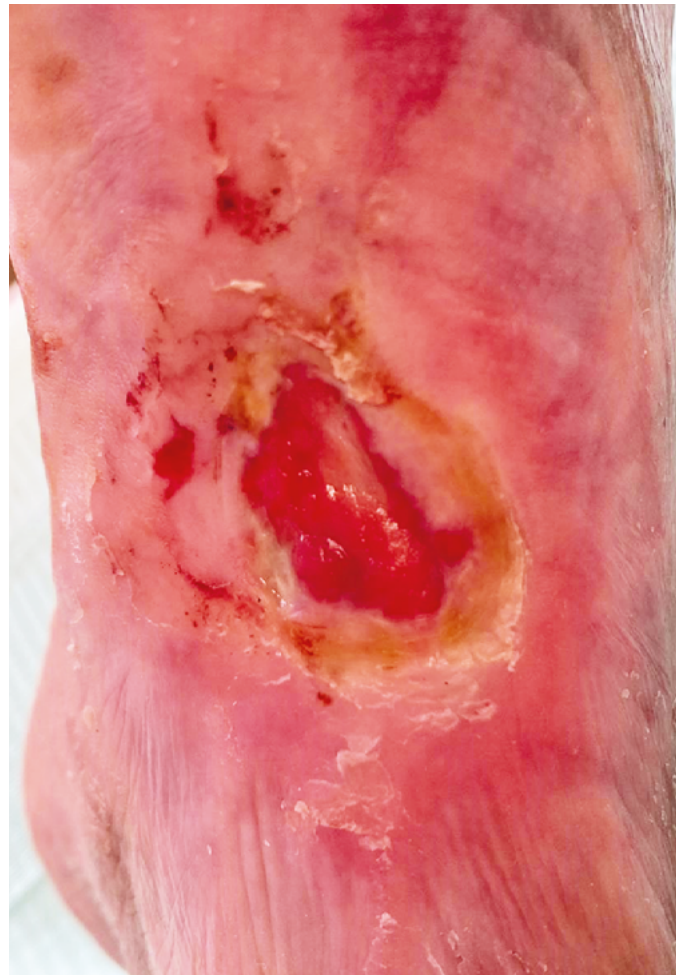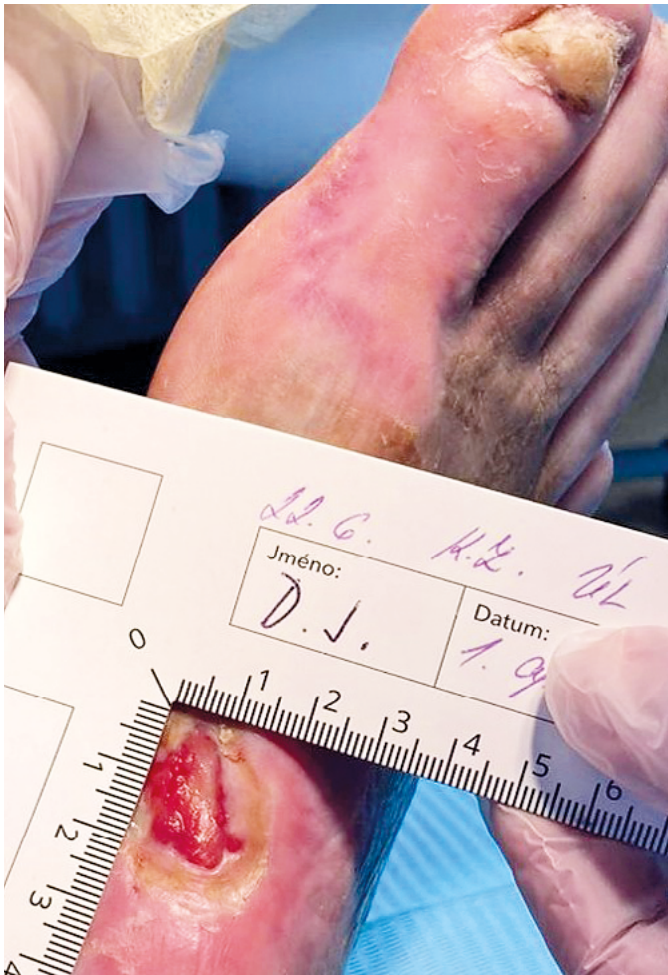8.aplikace

Stav defektu : vpravo na nártu zjizvení, v jehož středu zdrobný zůstatkový defekt velikost 0,3 x 0,3 cm, téměř přeepitelizováno

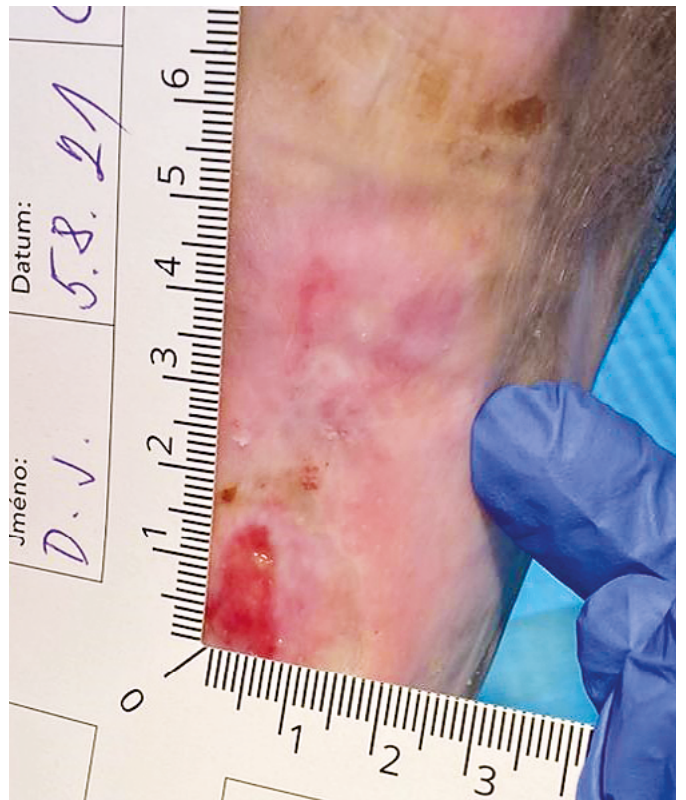
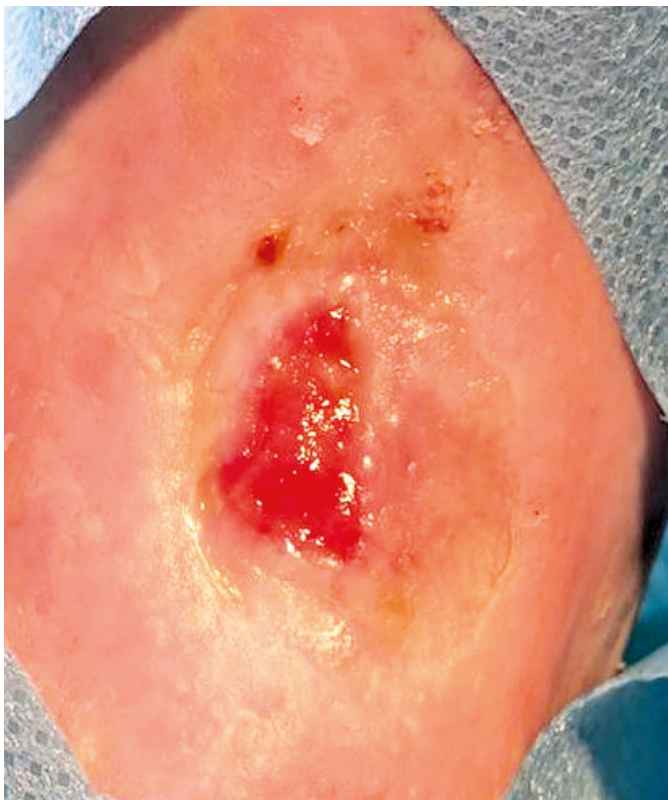Po 8. aplikaci studie ukončena.

Od 9/2021 převazy s lipoidní substancí na nosné mřížce (Lomatuel Pro), plné zhojení 10/ 2021.

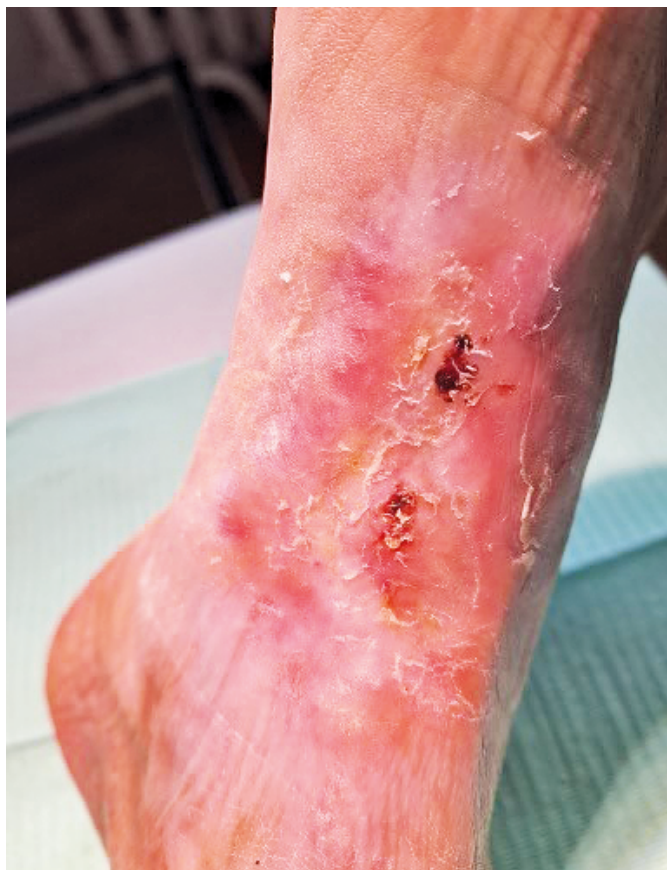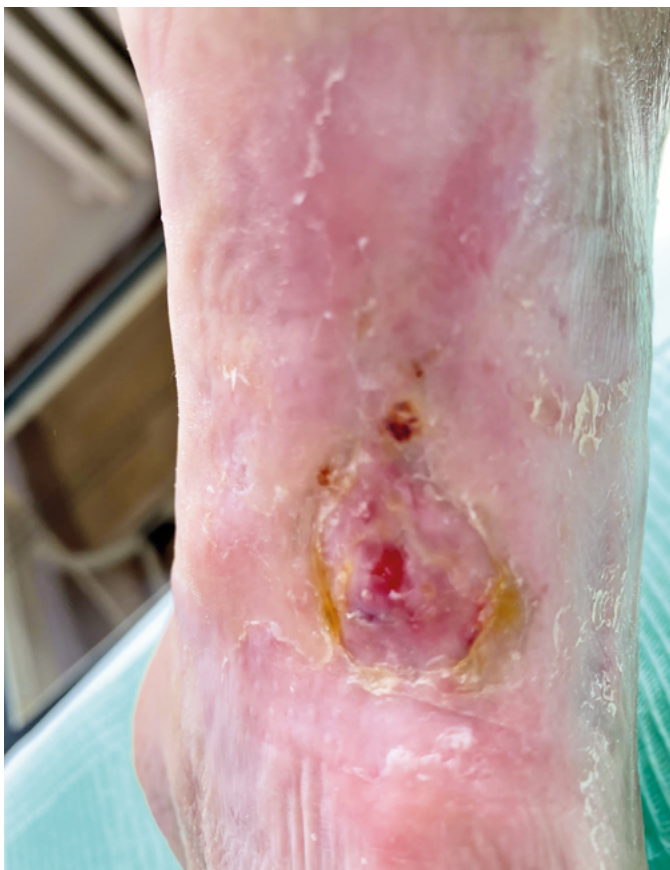5/ 2022 kontrola stavu, kůže vykazuje zvýšenou šupinatost a suchost, stav po zatření suché kůže, pacient vyhledal ošetření, doporučeno Lipolotio Excipiale dlouhodobě



● Obr. 1 a 2: Rána před aplikací Amniodermu



● Obr. 3 a 4: Rána po 6 týdnech léčby Amniodermem



● Obr. 5 a 6: Zhojený defekt

Závěr

Pacientovi byla ošetřována rána standardní převazy v běžné praxi po dobu devíti let (2012–2021). Za tuto dobu se nepodařilo ránu zhojit. V roce 2021 jsme aplikovali Amnioderm a za 3 měsíce léčby byla rána úspěšně zhojena.

Zkrácená informace o přípravku FRAMYKOIN

Léčivá látka: 1 g Framykoin 250 IU/g + 5,2 mg/g masti obsahuje bacitracinum zincicum 250 IU, neomycini sulfas 5,2 mg. (= neomycinum 1000 IU/16,5 mg).
Indikace: infikovaná menší poranění (škrábnutí, odření kůže, drobné rány a spáleniny), vředy, povrchové pyodermie (impetigo vulgaris, impetigo Bockhardt, folikulitida, sycosis staphylogenes), vegetující pyodermie, furunkl, eczema microbiale, eczema retroauriculare, eczema nummulare, paratraumatický ekzém, impetiginizované dermatózy, dekubity, intertrigo nekvasinkového původu, acne varioliformis, abscesy. **Dávkování:** dospělým, dospívajícím i dětem od novorozeneckého věku 1–3krát denně na postižená místa, při hnisavé sekreci a tvorbě krust je nutné krusty odstranit. Podle charakteru a lokalizace postižení je možno ošetřené místo překrýt lehkým vzdušným obvazem. Jestliže se do 7 dní nedostaví terapeutická odpověď na léčbu, v léčbě se nepokračuje. **Kontraindikace:** hypersenzitivita na léčivé látky, zejména na neomycin (zkřížená hypersenzitivita na aminoglykosidy) nebo na kteroukoli pomocnou látku; infekční procesy způsobené kvasinkami a plísněmi. **Zvláštní upozornění:** neaplikovat na rozsáhlé mokvajících plochy, na varikózní terén bérců a do bércových vředů, na popraskané bradavky při kojení. Obsahuje lanolin a cetylalkohol, tyto pomocné látky mohou působit místní kožní reakce, např. kontaktní dermatitidu. **Interakce:** není vhodné nanášet s jinými lokálními přípravky. **Těhotenství a kojení:** používat jen v případě zvažení terapeutického prospěchu pro matku a potenciálního rizika pro plod. Při ošetřování drobných ložisek je možno kojit. Není vhodné ošetřovat popraskané bradavky při kojení. **Účinky na schopnost řídit a obsluhovat stroje:** žádný nebo zanedbatelný vliv. **Nežádoucí účinky:** velmi časté: alergické projevy (kontaktní dermatitidy, aj). **Velikost balení:** 10 g. **Podmínky uchování:** při teplotě do 25 °C. **Registrační číslo:** 15/142/69-C. **Držitel rozhodnutí o registraci:** Zentiva, k.s., U Kabelovny 130, 102 37 Praha 10, Česká republika. **Datum poslední revize textu:** 4. 11. 2020. **Výdej:** přípravek je vázán na lékařský předpis a je částečně hrazen z prostředků veřejného zdravotního pojištění. Před předepsáním nebo výdejem přípravku se seznamte s úplnou informací o přípravku, kterou obdržíte na adrese: Zentiva, k.s., U Kabelovny 130, 102 37 Praha 10, Česká republika.